



CUP-Syndrom: Krebserkrankung mit unbekanntem Primärtumor

Prof. Dr. Georg Maschmeyer
georg.maschmeyer@charite.de

CUP – Leitlinien 2023




onkopedia leitlinien



CUP Syndrom - Krebserkrankungen mit unbekanntem Primärtumor



SPECIAL ARTICLE

Cancer of unknown primary: ESMO Clinical Practice Guideline for diagnosis, treatment and follow-up 

A. Krämer^{1,2}, T. Bochtler^{1,2,3}, C. Pauli^{4,5}, G. Baciarello⁶, S. Delorme⁷, K. Hemminki^{8,9}, L. Mileskin¹⁰, H. Moch^{4,5}, K. Oien¹¹, T. Olivier^{12,13}, A. Patrikidou¹⁴, H. Wasan¹⁵, G. Zarkavelis¹⁶, G. Pentheroudakis¹⁷ & K. Fizazi¹⁴, on behalf of the ESMO Guidelines Committee*

Ann Oncol 2023;34:228-246



National Comprehensive Cancer Network®

NCCN Clinical Practice Guidelines in Oncology (NCCN Guidelines®)

Occult Primary (Cancer of Unknown Primary [CUP])

Version 3.2023 — December 21, 2022

NCCN.org



CUP-Syndrom – Definition

CUP Syndrom - Krebserkrankungen
mit unbekanntem Primärtumor

- Histologisch oder zytologisch gesicherter maligner Tumor
- Ursprungstumor unbekannt/unsicher nach Abschluss der standardisierten primären Diagnostik

<https://www.onkopedia.com/de/onkopedia/guidelines/cup-syndrom-krebserkrankungen-mit-unbekanntem-primuertumor/@@guideline/html/index.html>

CUP-Syndrom – Epidemiologie

CUP Syndrom - Krebserkrankungen
mit unbekanntem Primärtumor

- Die Inzidenz geht seit der Jahrhundertwende in den westlichen Industrienationen zurück und liegt bei 4-15/100.000 Einwohner/Jahr, entsprechend 1–3% aller Tumorerkrankungen (*Rassy E & Pavlidis N, Cancer Epidemiol 2019;61:139-141*)
- Mortalität gemessen an der Inzidenz hoch: 6. Stelle der Todesursachen bei bösartigen Erkrankungen mit 4,6% aller Krebstodesfälle in Deutschland
- Altersgipfel bei 53–62 Jahren, Männer erkranken geringfügig häufiger als Frauen (ca. 1,1 : 0,9)

<https://www.onkopedia.com/de/onkopedia/guidelines/cup-syndrom-krebserkrankungen-mit-unbekanntem-primaertumor/@@guideline/html/index.html>

CUP-Syndrom – Pathogenese

CUP Syndrom - Krebserkrankungen
mit unbekanntem Primärtumor

Ätiologie und Pathogenese sind weitgehend **hypothetisch**

- Typisch: Wachstumsvorteil der Metastasen gegenüber dem Primärtumor
- Primärtumor kann spontan regredient oder unbemerkt entfernt worden sein, z. B. als „Naevus“ oder als „Adenom“
- Häufig mangelnde Unterscheidbarkeit von Ursprungstumor und Metastasen, z. B. in Leber und Lunge
- Stammzelltheorie und Tumorgenomik: aus Tumorstammzellen können Tochterzellen entstehen, die lokal nicht wachsen, jedoch metastasierungsfähig sind und an anderer Stelle bei günstigem Mikroenvironment Metastasen bilden. Dies tritt bei bestimmten (Entwicklungs- und Mutations-)Signaturen häufiger auf (z.B. *Moiso E et al, Cancer Discov 2022;12:2566-2585*)
- Diskutiert wird auch, ob sich eine Tumorerkrankung auch ohne vorliegenden Ursprungstumor primär mit Metastasen manifestieren kann („primary metastatic cancer“)

<https://www.onkopedia.com/de/onkopedia/guidelines/cup-syndrom-krebserkrankungen-mit-unbekanntem-primaertumor/@@guideline/html/index.html>

CUP-Syndrom – Risikofaktoren

CUP Syndrom - Krebserkrankungen
mit unbekanntem Primärtumor

- Rauchen (HR 3,7)
- Fettleibigkeit und Diabetes (HR ca. 2,0)

<https://www.onkopedia.com/de/onkopedia/guidelines/cup-syndrom-krebserkrankungen-mit-unbekanntem-primærtumor/@@guideline/html/index.html>

CUP-Syndrom – Früherkennung

CUP Syndrom - Krebserkrankungen
mit unbekanntem Primärtumor

- Keine Maßnahmen zur Früherkennung etabliert

<https://www.onkopedia.com/de/onkopedia/guidelines/cup-syndrom-krebserkrankungen-mit-unbekanntem-primaertumor/@@guideline/html/index.html>

CUP-Syndrom – Symptomatik

CUP Syndrom - Krebserkrankungen
mit unbekanntem Primärtumor

- Keine gemeinsamen Charaktermerkmale
- Abhängig von der Primärmanifestation

<https://www.onkopedia.com/de/onkopedia/guidelines/cup-syndrom-krebserkrankungen-mit-unbekanntem-primuertumor/@@guideline/html/index.html>

CUP-Syndrom – Häufigkeit histologischer Subtypen

Histologie	%
Adenokarzinom	40-60
Undifferenziertes Karzinom	15-30
Plattenepithelkarzinom	15-20
Kleinzelliges/neuroendokrines Karzinom	3-5
Andere	1-3

<https://www.onkopedia.com/de/onkopedia/guidelines/cup-syndrom-krebserkrankungen-mit-unbekanntem-primuertumor/@@guideline/html/index.html>

CUP-Syndrom – Metastasierungsmuster

Befallsmuster	%
Primär lokalisiert (solitär/Oligometastasierung oder Befall nur einer Lymphknotenregion)	15-25
Primär disseminiert	75-85
Lymphknoten	40-45
Leber	30-40
Skelett	25-35
Lunge	30-40
Pleura	5-15
Peritoneum	5-10
ZNS	5-10
Nebennieren	~ 6%
Haut	~ 4%

<https://www.onkopedia.com/de/onkopedia/guidelines/cup-syndrom-krebserkrankungen-mit-unbekanntem-primuertumor/@@guideline/html/index.html>

CUP-Syndrom – Zervikale Lymphknotenmetastasen

Lokalisation des Primärtumors	%
HPV+: Oropharynx	80 - >90
HPV-: Kopf-Hals-Tumore	60 - 80
Lunge	15 - 25
Schilddrüse	5 - 10
alle anderen zusammen	<5%

<https://www.onkopedia.com/de/onkopedia/guidelines/cup-syndrom-krebserkrankungen-mit-unbekanntem-primuertumor/@@guideline/html/index.html>

CUP-Syndrom – Diagnostisches Basisprogramm

Diagnostik	Anmerkungen
Anamnese	
Körperliche Untersuchung	bei Männern einschl. Hodenpalpitation bei Frauen einschl. Untersuchung der Mammae
Gewebeprobe	Histologie! ausreichend Material für Immunhistologie und Molekulargenetik
CT Thorax CT Abdomen mit Becken	besser: frühzeitig PET-CT
PET-CT	-bei Kopf-Hals-CUP -bei singulärer Metastase oder Oligometastasierung mit Perspektive einer lokal ablativen Behandlung (Tumorboardbeschluss)
GI-Endoskopie	
Gynäkologische Untersuchung Mammographie und Mamma-Sonographie Ggfs. vaginale Sonographie	Bei Frauen
Labor einschl. Tumormarker	Laborwerte einschl. Diff.-BB, LDH, Albumin, AP, AFP bei Männern zusätzlich: PSA, β -hCG

<https://www.onkopedia.com/de/onkopedia/guidelines/cup-syndrom-krebserkrankungen-mit-unbekanntem-primuertumor/@@guideline/html/index.html>

CUP-Syndrom – Gezielte Diagnostik

CUP Syndrom - Krebserkrankungen mit unbekanntem Primärtumor

Manifestation	Anmerkungen
Lokal begrenzt (solitäre Metastase oder Befall einer Lymphknotenregion)	<ul style="list-style-type: none"> • Intensive Diagnostik lokoregionär • PET-CT • MRT Schädel
Befall zervikaler Lymphknoten	<ul style="list-style-type: none"> • PET-CT vor der Panendoskopie • Panendoskopie, bei HPV-pos. Tumoren mit Zungengrundbiopsien und ipsi- oder bilateraler Tonsillektomie • Endoskopisch möglichst Narrow-Band-Imaging
Befall axillärer Lymphknoten bei Frauen	<ul style="list-style-type: none"> • Skelettszintigraphie • MRT der Mammæ <u>(19, 20)</u>
Neuroendokrine Neoplasie (Grad I-II)	<ul style="list-style-type: none"> • 68-Gallium-Somatostatin-Rezeptor-PET-CT • Explorative Laparoskopie / Laparotomie, wenn R0-Resektion der Metastase(n) möglich erscheint
Neuroendokrine Neoplasie (Grad III-IV)	<ul style="list-style-type: none"> • Bronchoskopie; ggfs. intrabronchialer Ultraschall (EBUS)
Histologie und Immunhistologie passend zu ‚Upper GI‘ oder ‚pankreatikobiliärem‘ Adenokarzinom	<ul style="list-style-type: none"> • Gastroskopie, endoskopischer Ultraschall (einschl. distaler Ösophagus und Magenwand), MRT Pankreas/Oberbauch mit MRCP
Kolon-typisches Adenokarzinom (CK7-, CK20+, CDX2+)	<ul style="list-style-type: none"> • Koloskopie, ggfs. Kapselendoskopie / Push-Enteroskopie
alle anderen	<ul style="list-style-type: none"> • Gezielte Untersuchungen auf der Basis von Anamnese, Befund, Histologie und Staging

<https://www.onkopedia.com/de/onkopedia/guidelines/cup-syndrom-krebserkrankungen-mit-unbekanntem-primuertumor/@@guideline/html/index.html>

CUP-Syndrom – Histo-/ molekularpathologisches Procedere

- Klinisches Bild und Fragestellung mit Pathologen besprechen
 - genaue Zuordnung des Primärtumors ist wegen überlappender und aberranter Expression von Strukturproteinen im Tumorgewebe oft nicht möglich
 - in fast allen Fällen gelingt jedoch eine therapierelevante Eingrenzung des Spektrums von möglichen Primärtumoren
- Linienklassifikation: Karzinom vs andere (hämatologische NPL, Sarkome, Melanome...)
 - bei Karzinomen: Gewebeherkunft (Adeno-, Plattenepithel-, undifferenziert, neuroendokrin), dann weitere Subklassifikation
- Molekulare Sequenzierung: bei Verfügbarkeit und Therapiekonsequenz

CUP-Syndrom – Immunhistochemie

CUP Syndrom - Krebserkrankungen mit unbekanntem Primärtumor

Marker	Tumorart
Pan-Zytokeratin (Pan-CK)	Karzinom
Vimentin	Sarkom, Melanom; selten auch Karzinom (z.B. Niere, Ovar, Uterus)
Melan A, HMB 45	Melanom
LCA (CD45)	Leukämie, Lymphom
PLAP, OCT4, SALL4	Keimzelltumor
HepPar-1, Arginase-1	Leber
TTF-1	Lunge, Schilddrüse
Napsin A	Lunge, auch papilläres Karzinom der Niere und Schilddrüse
Chromogranin A; Synaptophysin	Neuroendokrines Karzinom
CK 5/6; p40; p63	Plattenepithelkarzinom, Urothelkarzinom
Anrogenrezeptor (AR)	Prostata; triple-neg. Mamma, u.a.
PSA, NXK3.1, PSMA	Prostata

<https://www.onkopedia.com/de/onkopedia/guidelines/cup-syndrom-krebserkrankungen-mit-unbekanntem-primuertumor/@@guideline/html/index.html>

CUP-Syndrom – Immunhistochemie

CUP Syndrom - Krebserkrankungen mit unbekanntem Primärtumor

Expressionsmuster	Organzuordnung
CK 7+, CK 20-	Lunge, Mamma, Galle, Pankreas, Ovar, u.v.a.
CK 7-, CK 20+	Kolon; Merkelzell, selten Magen
CK 7+, CK 20+	Pankreas, Magen, Ovar, Galle, Urothel; u.a.
CK 7-, CK 20-	Leber, NET, Niere, Prostata, Lunge
CDX2	Kolon, GI-Trakt; selten auch Ovar, Blase, Lunge
GCDFP15; Mammoglobin	Mamma; Speicheldrüsen
GATA3	Mamma, Urothel; auch Uterus, Pankreas, Schweißdrüse, u.a.
Östrogen-Rezeptor (ER)	Mamma, Uterus; selten Niere, Ovar, Lunge, Leber, u.a.
Thyreoglobulin	Schilddrüse
WT1	Ovar; Mesothel, u.a.
PAX8	Ovar, Uterus, Niere, Urothel, Schilddrüse

<https://www.onkopedia.com/de/onkopedia/guidelines/cup-syndrom-krebserkrankungen-mit-unbekanntem-primuertumor/@@guideline/html/index.html>

CUP-Syndrom – Molekularpathologie (1)

Molekulare Marker gehören zur Diagnostik

- PD1/PD-L1
- MMR, Mikrosatellitenstatus
- TMB

- Therapeutisch relevant: prädiktiv für Ansprechen auf Immuncheckpointblockade ¹

¹ Posner A et al, *J Immunother Cancer* 2023;11:e005809

<https://www.onkopedia.com/de/onkopedia/guidelines/cup-syndrom-krebserkrankungen-mit-unbekanntem-primaertumor/@@guideline/html/index.html>

CUP-Syndrom – Molekularpathologie (2)

- Erfassung von Genexpressions-, DNA-Methylierungs- oder Mikro-RNA-Mustern erlauben mit 85-90% Genauigkeit eine Zuordnung des möglichen Primärtumors ¹⁻³
- Ein verbessertes Überleben aufgrund einer solchen Zuordnung konnte in randomisierten Studien bislang nicht gezeigt werden ⁴⁻⁶

¹ Laprovitera N et al, *Mol Oncol* 2021;15:2732-2751

² Santos MTD et al, *J Clin Pathol* 2018;71:584-593

³ Moran S et al, *Lancet Oncol* 2016;17:1386-1395

⁴ Rassy E et al, *Eur J Cancer* 2020;127:118-122

⁵ Hayashi H et al, *J Clin Oncol* 2019;37:570-579

⁶ Fizazi K et al (GEFCAPI-04), *Ann Oncol* 2019;30(Suppl. 5):v851-v934

CUP-Syndrom – Genomsequenzierung

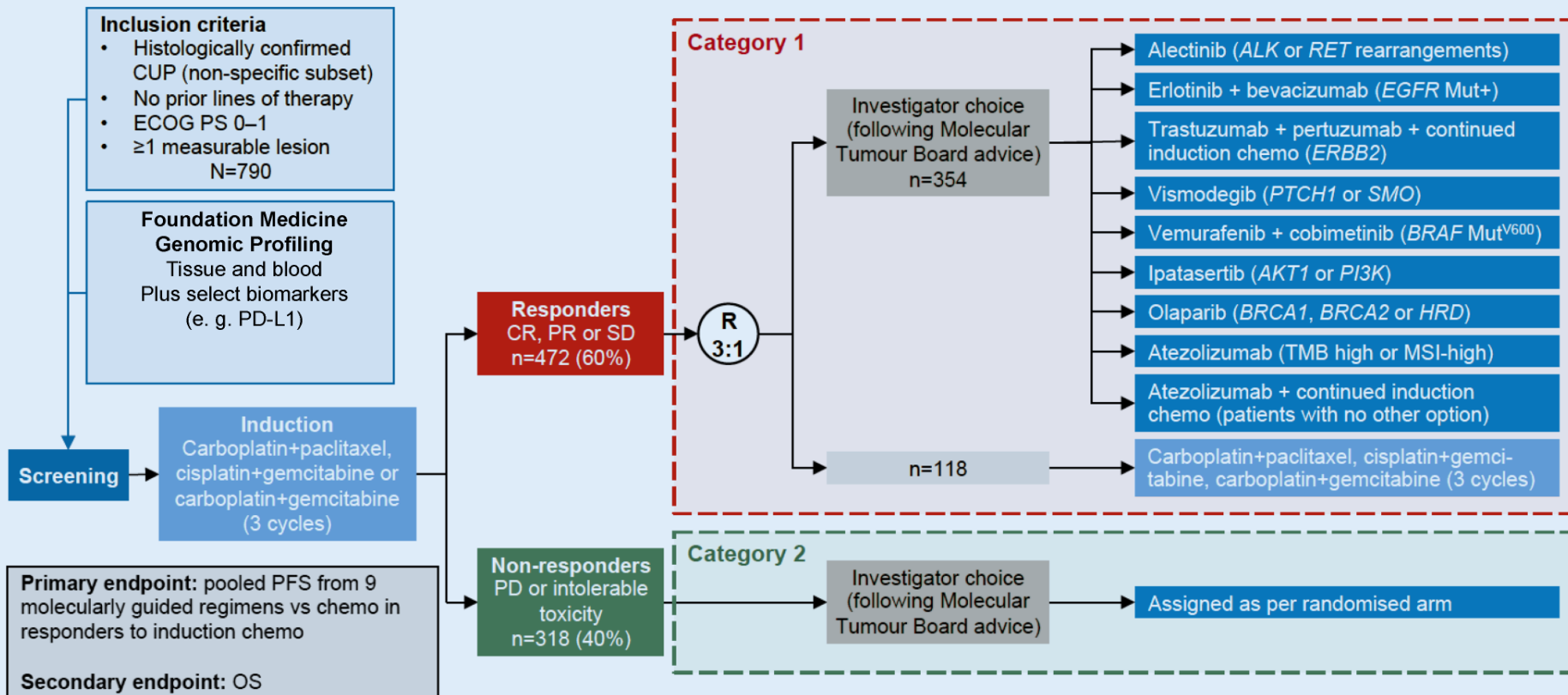
- NGS-Panel-Tests oder andere large-scale-Sequenzierungsplattformen identifizieren genetische Alterationen incl. therapeutisch relevanter Treibermutationen in > 85% der Fälle ¹
 - gehört bei CUP-Syndrom bei allen Pat. in gutem Allgemeinzustand zur Standarddiagnostik ²
 - Identifikation eines Spätrezidivs bei vorausgegangener maligner Erkrankung (rel. häufig bei Mamma, Niere)
- In molekularen Tumorboards können für ca. ein Drittel der Pat. gut begründete Therapieempfehlungen aufgrund dieser Diagnostik gegeben werden ³
- Randomisierte Phase-II-CUPISCO-Studie (n > 600): Ergebnisse Ende 2023

¹ van der Strate I et al, Crit Rev Oncol Hematol 2023;181:103868

² Krämer A et al (ESMO-Leitlinie), Ann Oncol 2023;34:228-246

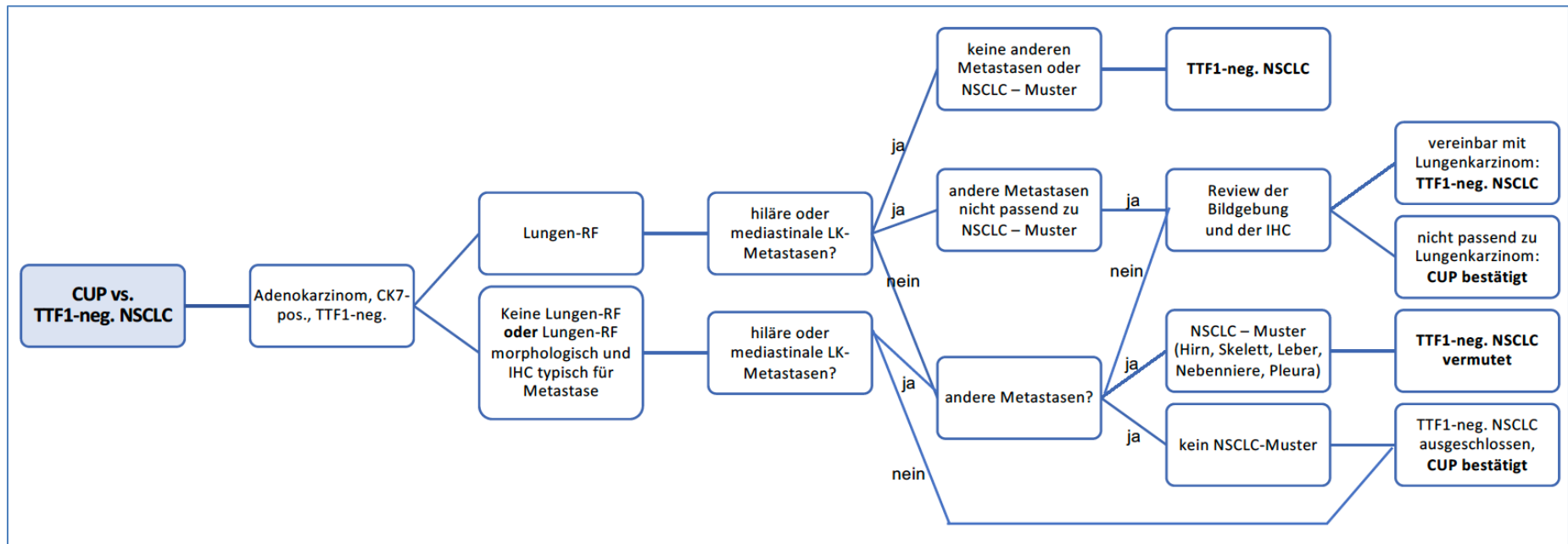
³ Möhrmann L et al, Nat Commun 2022;13:4485

CUP-Syndrom – CUPISCO-Studiendesign



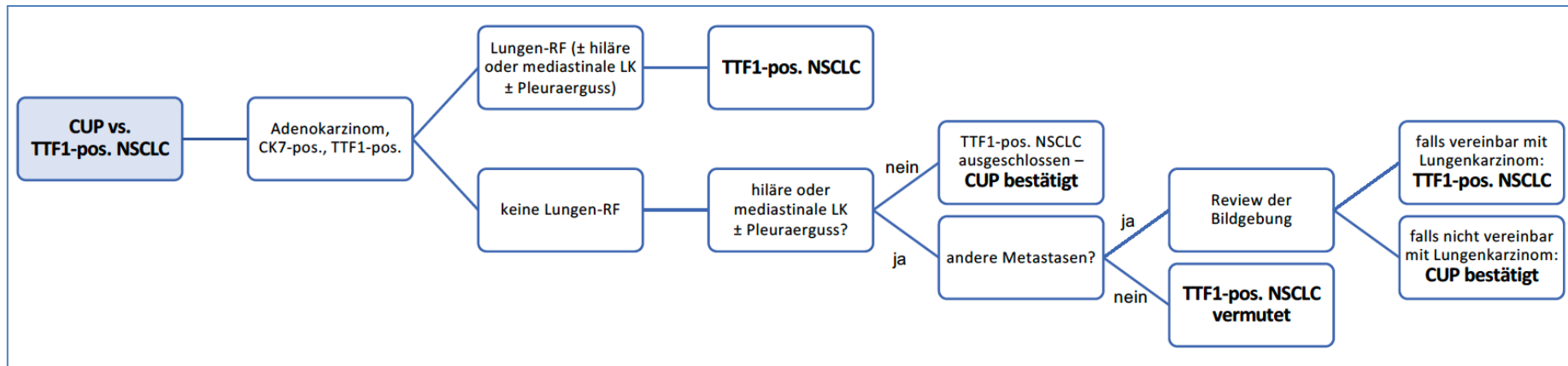
CUP-Syndrom vs TTF1-neg. NSCLC

CUP Syndrom - Krebserkrankungen mit unbekanntem Primärtumor



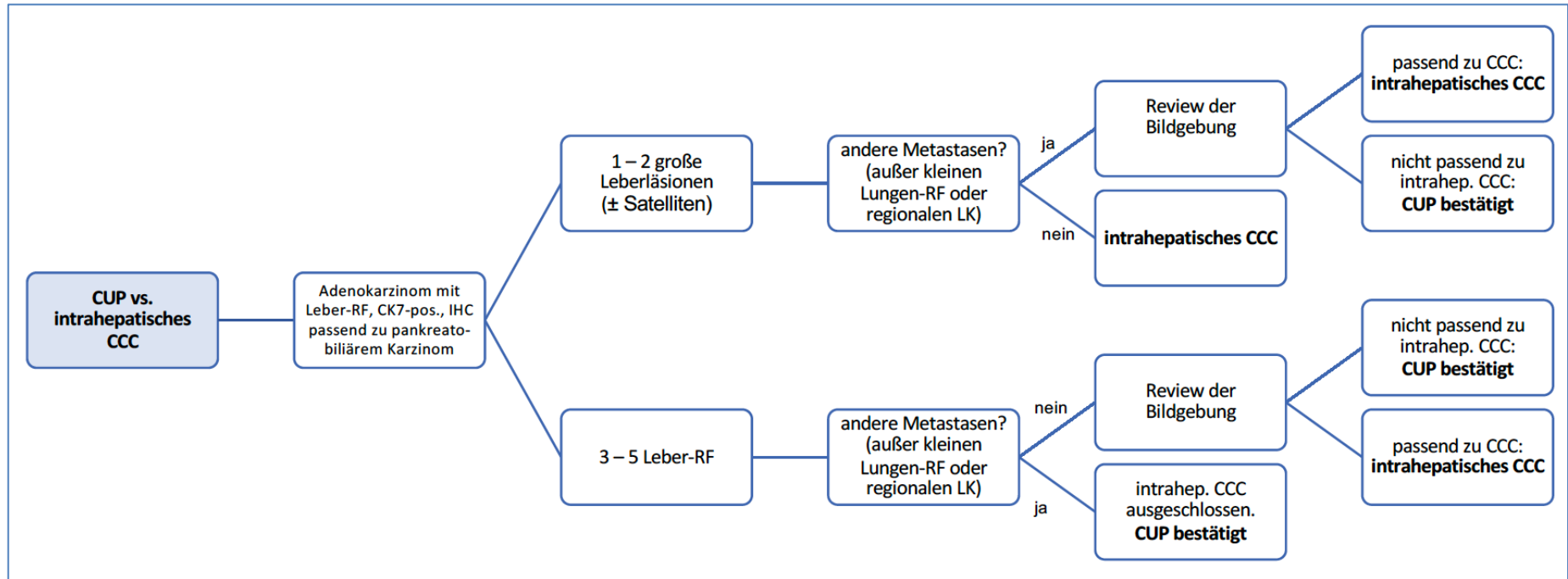
CUP-Syndrom vs TTF1-pos. NSCLC

CUP Syndrom - Krebserkrankungen mit unbekanntem Primärtumor



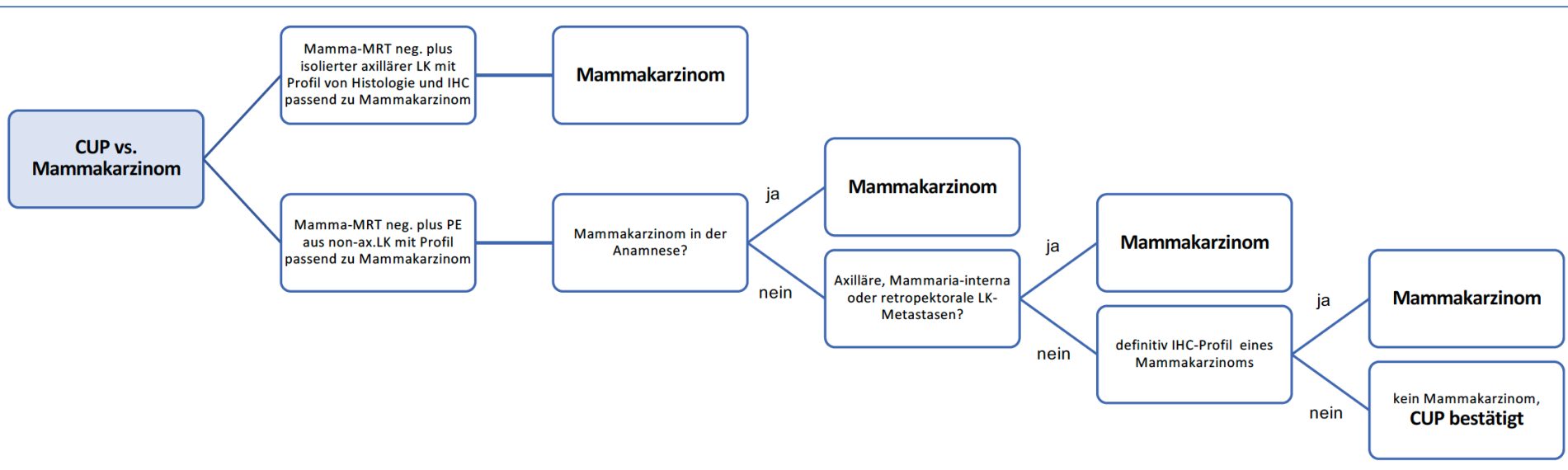
CUP-Syndrom vs intrahepat. CCC

CUP Syndrom - Krebserkrankungen mit unbekanntem Primärtumor

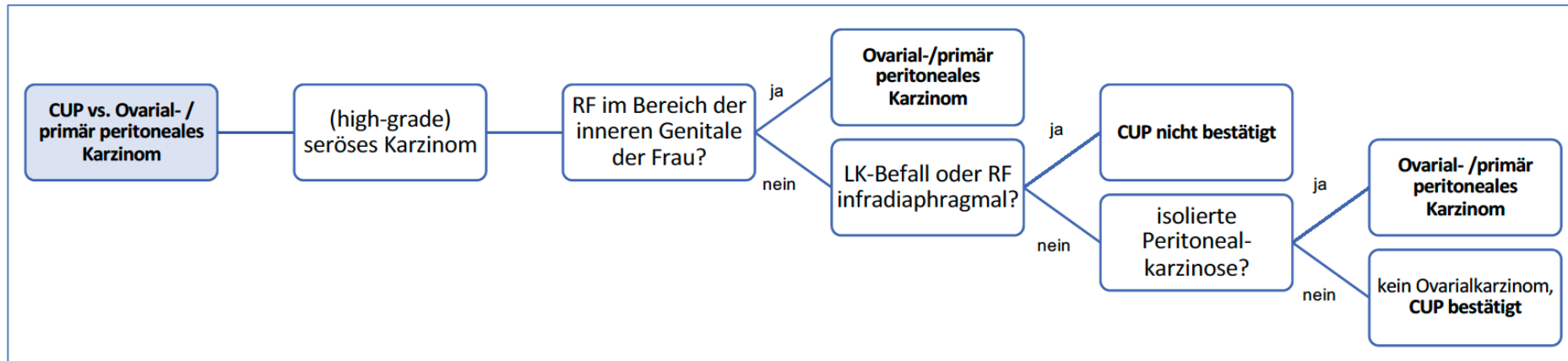


CUP-Syndrom vs Mamma-Ca.

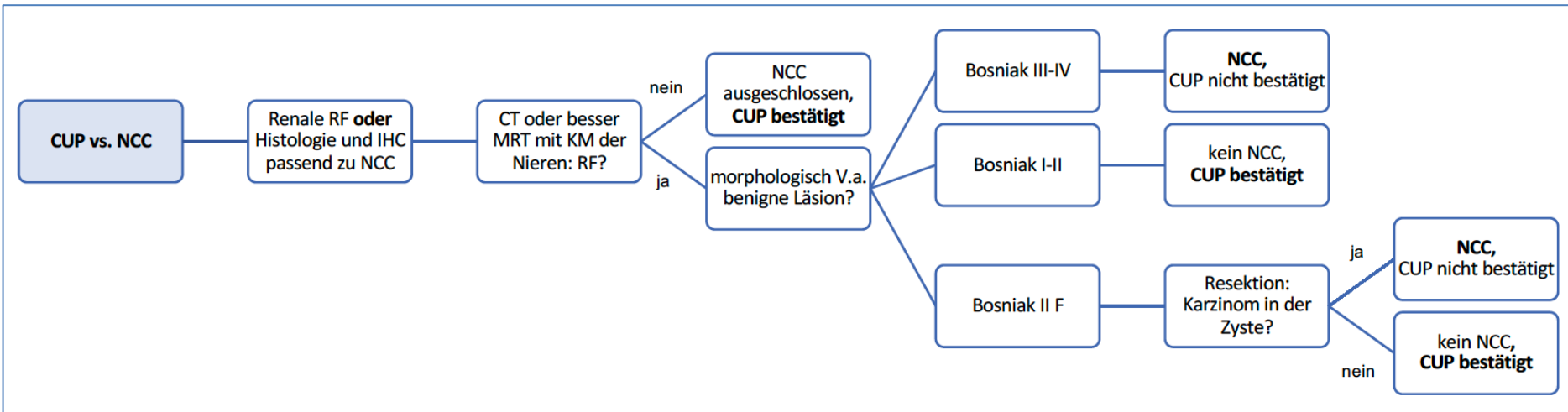
CUP Syndrom - Krebserkrankungen mit unbekanntem Primärtumor



CUP-Syndrom vs Ovarial-/prim. Peritoneal-Ca.

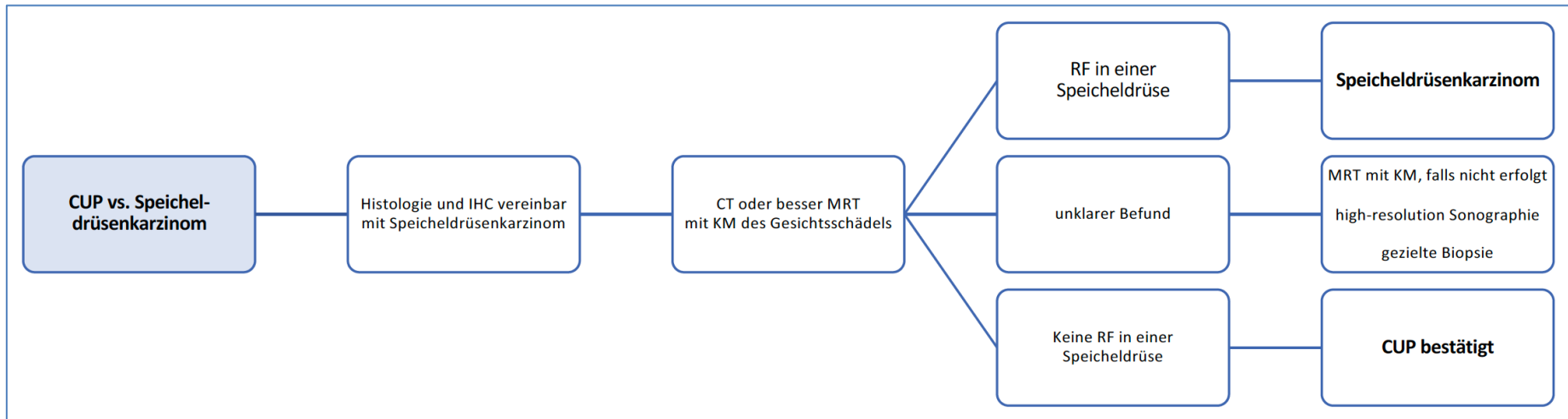


CUP-Syndrom vs Nierenzell-Ca.



CUP-Syndrom vs Speicheldrüsen-Ca.

CUP Syndrom - Krebserkrankungen mit unbekanntem Primärtumor

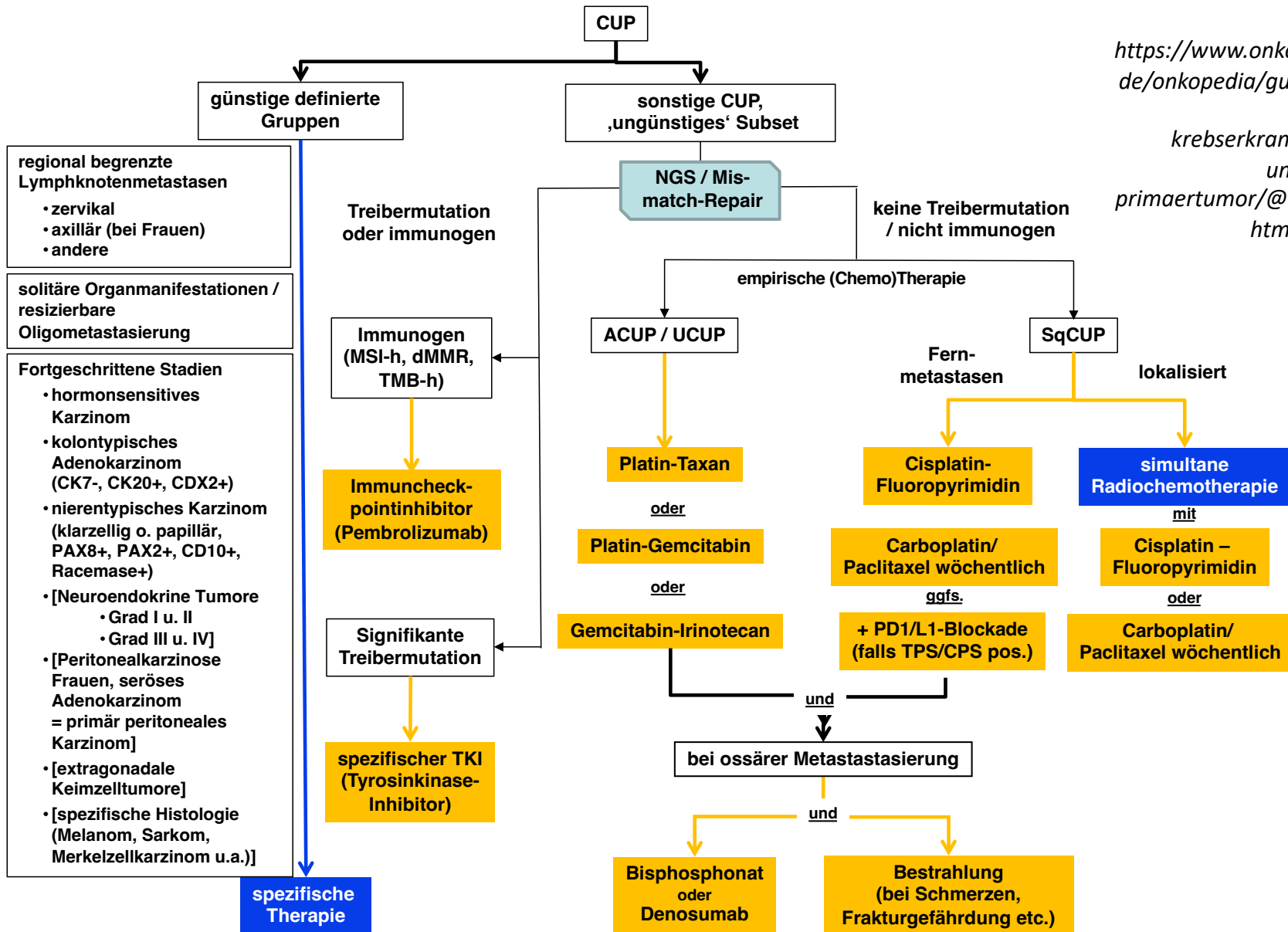


CUP-Syndrom – prognostisch günstige Befunde

Manifestation	Anmerkungen
Lokale (resezierbare) Erkrankung (single-site or oligometastatic CUP)	Solitäre Metastase, chirurgisch resezierbare oder in kurativer Intention bestrahlbare Oligometastasierung, Befall nur einer Lymphknotenregion
Zervikale Lymphknotenmetastase eines Plattenepithel- oder undifferenzierten Karzinoms (head and neck-like CUP)	Ca. 5% der KHT
Axilläre Lymphknotenmetastasen bei Frauen (breast-like CUP)	=> Onkopedia-Leitlinie Mammakarzinom
Kolontypisches Adenokarzinom (colon-like CUP)	Immunhistologisch CK7-, CK20+, CDX2+
Nierenzellkarzinomtypische Histologie und Immunhistologie (renal-like CUP)	Histologie klarzellig / papillär und Immunhistologie (pos. für PAX8, PAX2, Racemase und CD10), => Onkopedia-Leitlinie Nierenzellkarzinom

<https://www.onkopedia.com/de/onkopedia/guidelines/cup-syndrom-krebserkrankungen-mit-unbekanntem-primuertumor/@@guideline/html/index.html>

CUP-Syndrom – Therapiestruktur



Vorgehen bei Kopf-Hals-CUP

- Lokal begrenzte Erkrankung: OP + Neck Dissection

N-Status, OP-Ergebnis	Vorgehen nach Neck Dissection
pN1	Nachsorge o. unilaterale RT
pN2a	Unilaterale RT (+/- platinbasierte Chemotherapie bei ECE+)
pN2b	Unilaterale oder bilaterale RT (+/- platinbasierte Chemotherapie bei ECE+)
pN2c, pN3; R1	Bilaterale RT + platinbasierte Chemotherapie

Vorgehen bei axillärer LK- Manifestation

Häufigkeit und Primärtumor

- Bei Frauen in >75%, bei Männern gelegentlich Mammakarzinom als Primärtumor (bei Männern häufig BRCA-assoziiert)
- Sonst häufig Lungenkarzinom, gelegentlich amelanotisches Melanom, malignes Lymphom, Weichteilsarkom (Immunhistologie!)
- 5-Jahres-Überleben 50–88%

Therapie bei Adeno- oder undifferenziertem Karzinom

- Axilladisektion (Level I + II)
- Ablatio mammae oder Quadrantenresektion nicht erforderlich
- (Neo)adjuvante Chemotherapie wie bei nodal-positivem Mammakarzinom (=> Onkopedia-LL Mammakarzinom)
- Anschließend Bestrahlung (einschl. der ipsilateralen Mamma) wie nach BET
- Anschließend antihormonelle Therapie bei rezeptorpositivem Tumor
- Zusätzlich Anti-HER2-Therapie bei HER2-positivem Tumor

Therapie bei Plattenepithelkarzinom

- Axilladisektion
- Anschließend Bestrahlung einschl. der infra- und supraklavikulären LK-Regionen

<https://www.onkopedia.com/de/onkopedia/guidelines/cup-syndrom-krebserkrankungen-mit-unbekanntem-primaertumor/@@guideline/html/index.html>

Vorgehen bei thorakaler/mediast. LK-Manifestation

Häufigkeit und Primärtumor

- Selten
- Primärtumore häufig pulmonal
- DD Thymuskarzinom, Mammakarzinom, primär mediastinaler Keimzelltumor

Therapie

- Primäre Radiochemotherapie analog NSCLC
- ggfs. Resektion unter Einschluss suspekter Lungenanteile; anschließend Radio-/Radiochemotherapie
- Bei Nachweis einer signifikanten Treibermutation: zielgerichtete Therapie

Vorgehen bei solitärer inguinaler LK-Manifestation

Häufigkeit und Primärtumor

- Selten
- Häufig lokoregionärer Primärtumor (Vulva, Vagina, Zervix, Penis, Urethra, Harnblase, Anus, Haut der unteren Extremitäten)

Therapie

- Exstirpation
- Anschließend Radiatio einschließlich der iliakalen Lymphabflusswege, ggf. als Radiochemotherapie mit (i.d.R.) Fluoropyrimidin-basierter Chemotherapie

Vorgehen bei solitärer ZNS-Metastasierung

Häufigkeit und Primärtumor

- Histologische Sicherung **obligat** (Identifikation des Primärtumors gelingt in 50–75% der Fälle)
- Meist Lungenkarzinom, seltener Mammakarzinom

Therapie

- Exstirpation, wenn neurochirurgisch möglich, Nachbestrahlung Resektionsbett
- Gamma-Knife oder stereotaktische Radiatio bei inoperablen Läsionen <5cm
- Ganzhirnbestrahlung nur bei unvollständiger Resektion oder zahlreichen Herden bzw. nach histologischem Befund (bei kleinzelligen neuroendokrinen Karzinomen)

<https://www.onkopedia.com/de/onkopedia/guidelines/cup-syndrom-krebserkrankungen-mit-unbekanntem-primaertumor/@@guideline/html/index.html>

Vorgehen bei solitärer Lungenmetastasierung

Häufigkeit und Primärtumor

- Entscheidend ist die Abgrenzung vom primären Lungenkarzinom
- Solitäre Lungenmetastasen als einzige Tumormanifestation sind äußerst selten (= meist multipel)

Therapie

- Atypische Resektion, Schnellschnitt, ggfs. Lobektomie, systematische Lymphadenektomie
- ggfs. Radiatio oder adjuvante Chemotherapie, je nach Histologie und Einzelfall

Vorgehen bei solitärer Knochenmetastasierung

Häufigkeit und Primärtumor

- Selten, meist multipel
- Osteolysen => insbesondere Lungen- und Nierenzellkarzinom, bei osteoplastischen Anteilen => Mamma-, Prostata-, Magen-Ca.
- Histologische Sicherung! (DD Plasmozytom, M. Paget, primäre Knochentumoren u.a.)

Therapie

- Resektion in kurativer Intention
- Gegebenenfalls anschließend Radiatio
- Bei ungünstiger Lokalisation primäre definitive Radiatio in kurativer Intention
- Abhängig von der Histologie ggfs. Immuncheckpointblockade oder TKI-Therapie

<https://www.onkopedia.com/de/onkopedia/guidelines/cup-syndrom-krebserkrankungen-mit-unbekanntem-primuertumor/@@guideline/html/index.html>

Vorgehen bei solitärer/ oligometastat. Lebermanifestation

Häufigkeit und Primärtumor

- Selten (= meist multipel)
- Differenzierte neuroendokrine Neoplasien haben eine günstige Prognose

Therapie

- Resektion; lokal ablativ Therapieverfahren
- Palliative Chemotherapie, wenn keine lokoregionäre Therapie durchführbar ist

Vorgehen bei solitärer Haut- /Weichteilmanifestation

Häufigkeit und Primärtumor

- Selten
- Lungen- oder Mammakarzinom häufigster Primärtumor
- Besonderes: Merkelzellkarzinom
 - spezifische und erfolgversprechende Therapieoptionen
 - eindeutig zu diagnostizieren: NEC mit Nachweis von Merkelzell-Polyomavirus

Therapie

- Resektion, ggf. anschließend Radiatio
- Bei Merkelzelltumor Immuncheckpointblockade mit Avelumab oder Pembrolizumab, falls keine kurative Resektion/Radiatio möglich

<https://www.onkopedia.com/de/onkopedia/guidelines/cup-syndrom-krebserkrankungen-mit-unbekanntem-primaertumor/@@guideline/html/index.html>

Vorgehen bei Androgenrezeptor- positivem Karzinom

Häufigkeit und Primärtumor

- Prostatakarzinome sind fast immer AR-positiv, aber auch Speicheldrüsenkarzinome, triple-negative Mammakarzinome und andere können AR exprimieren
- Kriterien für ein Prostatakarzinom: osteoplastische Skelettmetastasierung, PSA im Serum erhöht, immunhistologisch Nachweis von NKX3.1, PSMA oder PSA

Therapie

- Androgendeprivationstherapie wie bei metastasiertem Prostatakarzinom
- Ggf. Enzalutamid-Monotherapie

Prognostisch ungünstiges CUP

Häufigkeit und Primärtumor

- 75-85% der CUP!
- Disseminierte Metastasierung entweder multipel in einem Organ (Leber, Lunge, Skelett, Hirn, Pleura- oder Peritonealkarzinose) oder in verschiedenen Organsystemen

Vorgehen bei prognostisch ungünstigem CUP (1)

Therapie bei **Nachweis molekularer Marker**

- Palliativ, basierend auf molekularpathologischem Befund
- MSI-H oder dMMR: Pembrolizumab
- Hohe Tumormutationslast (TMB-high, >12 Mut./Megabase): PD1/PDL1-Checkpointinhibitor +/- CTLA4-Inhibitor (off-label)
- Immunogener Tumorbilogie mit PDL1-Expression: PD1/PDL1-Checkpointinhibitor in der 2. Therapielinie erwägen (off-label)
- Nachgewiesene Treibermutation: molekular zielgerichtete Therapie (analog entsprechendem Organtumor)

Vorgehen bei prognostisch ungünstigem CUP (2)

Therapie bei **fehlendem molekularem Marker**

Adeno-/undifferenziertes CUP:

- Carboplatin-Paclitaxel-basierte Chemotherapie
- Cisplatin-Gemcitabin (cave Toxizität)
- Gemcitabin-Irinotecan
- Zweitlinientherapie: keine gesicherten Daten

Plattenepithel-CUP:

- Kombinierte Radiochemotherapie, z.B. Cisplatin/Fluoropyrimidin oder Carboplatin AUC2 / Paclitaxel 50mg/m² wöchentlich, bei PDL1-Expression ggfs. plus Immuncheckpointblockade
- Zweitlinientherapie: Immuncheckpoint-Blockade? EGFR-Antikörper?

<https://www.onkopedia.com/de/onkopedia/guidelines/cup-syndrom-krebserkrankungen-mit-unbekanntem-primaertumor/@@guideline/html/index.html>

Chemotherapie bei CUP

Chemotherapie	n	Ansprechen und OS	Autoren
Paclitaxel/Carboplatin	72	15%, OS 8,1 Mo.	<i>Folprecht et al (PACET-CUP), BJC 2020</i>
Paclitaxel/Carboplatin/Cetuximab	78	22%, OS 7,4 Mo.	
Paclitaxel/Carboplatin	45	21%, OS 9,1 Mo.	<i>Hainsworth et al, Cancer 2015</i>
Paclitaxel/Carboplatin/Belinostat	44	45%, OS 12,4 Mo.	
Paclitaxel/Carboplatin	46	24%, OS 11,0 Mo.	<i>Hübner et al, BJC 2009</i>
Gemcitabin/Vinorelbin	46	20%, 7,0 Mo.	
Cisplatin	25	16%, OS 8 Mo.	<i>Gross-Goupil et al (GEFCAPI-02), EJC 2012</i>
Cisplatin/Gemcitabin	27	19%, OS 11 Mo.	
Gemcitabin/Irinotecan	26	12%, OS 7,2 Mo.	<i>Holtan et al, PLoSOne 2012</i>
Gemcitabin/Irinotecan	105	18%, OS 8,5 Mo.	<i>Hainsworth et al, Cancer J 2010</i>
Paclitaxel/Carboplatin/Etoposid	93	18%, OS 7,4 Mo.	
Capecitabin/Oxaliplatin	51	11,7%, OS 7,5 Mo.	<i>Schütte et al, Onkologie 2009</i>


Immunchekpoint-Inhibitoren bei CUP

ICI	n	Ansprechen und OS	Autoren
Nivolumab (2nd-line)	45	22,2%, OS 15,9 Mo.	<i>Tanizaki et al, Ann Oncol 2022</i>
Pembrolizumab (2nd-line)	25	20%, OS 11,3 Mo.	<i>Raghav et al, JITC 2022</i>
Nivolumab/Ipilimumab (2nd-line)	31	16,2%, OS 11-14 Mo.	<i>Pouyiourou et al (CheCUP), ESMO 2022</i>

CUP - Nachsorge

- Kein rationales Nachsorgeprogramm etabliert

Onkopedia – Leitlinie 2023



onkopedia leitlinien



CUP Syndrom - Krebserkrankungen
mit unbekanntem Primärtumor



<https://www.onkopedia.com/de/onkopedia/guidelines/cup-syndrom-krebserkrankungen-mit-unbekanntem-primaertumor/@@guideline/html/index.html>