

Sphärozytose, hereditär (Kugelzellenanämie)

Leitlinie

Empfehlungen der Fachgesellschaft zur Diagnostik und Therapie hämatologischer und onkologischer Erkrankungen

Herausgeber

DGHO Deutsche Gesellschaft für Hämatologie und
Medizinische Onkologie e.V.
Bauhofstr. 12
10117 Berlin

Geschäftsführender Vorsitzender: Prof. Dr. med. Andreas Hochhaus

Telefon: +49 (0)30 27 87 60 89 - 0

info@dgho.de

www.dgho.de

Ansprechpartner

Prof. Dr. med. Bernhard Wörmann
Medizinischer Leiter

Quelle

www.onkopedia.com

Die Empfehlungen der DGHO für die Diagnostik und Therapie hämatologischer und onkologischer Erkrankungen entbinden die verantwortliche Ärztin / den verantwortlichen Arzt nicht davon, notwendige Diagnostik, Indikationen, Kontraindikationen und Dosierungen im Einzelfall zu überprüfen! Die DGHO übernimmt für Empfehlungen keine Gewähr.

Inhaltsverzeichnis

1 Zusammenfassung	2
2 Grundlagen	2
2.1 Definition und Basisinformationen	2
2.2 Epidemiologie	2
2.3 Pathogenese	3
3 Vorbeugung und Früherkennung	3
4 Klinisches Bild	3
4.1 Symptome	3
4.2 Asymptomatische Personen mit auffälligen Laborparametern	5
4.3 MCHC als Indikator einer Membranerkrankung der Erythrozyten	5
5 Diagnose	6
5.1 Diagnostik bei Verdacht auf Hereditäre Sphärozytose	6
5.1.1 Acidified Glycerol Lysis Time (AGLT)	7
5.1.2 Durchflusszytometrie (Eosin-5-Maleimid-Test)	7
5.1.3 Ektazytometrie	7
5.1.4 Membran - Analyse	7
5.1.5 Gen - Analyse	7
5.2 Differenzialdiagnose	8
5.2.1 Hereditär	8
5.2.2 Erworben	9
6 Therapie	10
6.1 Splenektomie	10
8 Verlaufskontrolle und Nachsorge	11
8.1 Kontrollen bei asymptomatischen Patienten	11
8.2 Kinderwunsch	11
9 Literatur	11
15 Anschriften der Verfasser:	13
16 Erklärungen zu möglichen Interessenkonflikten	14

Sphärozytose, hereditär (Kugelmellenanämie)

ICD-10: D58.0

Stand: Juli 2022

Erstellung der Leitlinie:

- [Regelwerk](#)
- [Interessenkonflikte](#)

Autoren: Bernhard Wörmann, Stefan Eber, Jeroen Goede, Anette Hoferer, Hubert Schrezenmeier, Christian Sillaber

Vorherige Autoren: Gerhard Ehninger, Winfried Gassmann, Hermann Heimpel

1 Zusammenfassung

Die Hereditäre Sphärozytose (HS) gehört zu den hämolytischen Anämien. Ursache sind unterschiedliche Mutationen in den Genen für α -Spektrin, β -Spektrin, Ankyrin-1, Bande 3 oder Protein 4.2. Die Mehrzahl der Mutationen wird autosomal dominant vererbt. Sie führen zu einem Verlust der Kohäsion zwischen dem Membranskelett und der Lipidschicht. Aufgrund der veränderten, erythrozytären Verformbarkeit werden die Erythrozyten vermehrt in der Milz abgebaut.

Die klinische Ausprägung ist sehr variabel und reicht von asymptomatischen Verläufen bis zu klinisch relevanten Hämolyse-Symptomen. Eine kausale Therapie gibt es nicht. Bei vielen Pat. ist ein beobachtendes Verhalten indiziert. Effektivste Therapie ist die Splenektomie. Bei symptomatischen Pat. wird die nahezu vollständige Entfernung der Milz empfohlen.

2 Grundlagen

2.1 Definition und Basisinformationen

Bei der Hereditären Sphärozytose (HS) handelt es sich um eine heterogene Gruppe von Erkrankungen der Erythrozyten. Gemeinsamer Nenner sind strukturelle Membrandefekte, die zu einer Störung der erythrozytären Verformbarkeit führen. Die sehr variable klinische Ausprägung ist bedingt durch die verschiedenen Mutationen der Membranprotein-Gene, die unterschiedlichen funktionellen Auswirkungen und den jeweiligen Erbgang.

Das Krankheitsbild wurde in der zweiten Hälfte des 19. Jahrhunderts erstmals beschrieben. Im Jahre 1900 publizierte Oskar Minkowski seine Beobachtungen zur familiären Häufung [1]. Die Hereditäre Sphärozytose gehört zu den angeborenen hämolytischen Anämien, namensgebend war der mikroskopische Aspekt von Kugelmellen im Blutaussstrich.

2.2 Epidemiologie

Die Prävalenz wird in Deutschland auf etwa 1:2.500 – 5.000 geschätzt, eine genaue Analyse liegt nicht vor [2]. Die Hereditäre Sphärozytose ist bei weitem die häufigste angeborene hämolytische Anämie bei Personen mit einem nord- oder mitteleuropäischen Hintergrund, gehört aber zu den seltenen Erkrankungen [3].

2.3 Pathogenese

Gemeinsame Ursachen der verschiedenen Formen der Hereditären Sphärozytose sind Defekte in den Proteinen der Erythrozytenmembran. Dadurch wird die Kohäsion mit der Lipid-Doppelschicht gestört, die Oberfläche und die Verformbarkeit der Erythrozyten progredient vermindert. Eine der Folgen ist ein beschleunigter Abbau der dysfunktionalen Erythrozyten in der Milz. Bei der Hereditären Sphärozytose sind am häufigsten die Gene für die Membranproteine Ankyrin, Bande 3 und Spektrin betroffen [4, 5]. Seltener sind Veränderungen der Gene von Protein 4.2, des Rh Komplex und Fälle, bei denen der Proteindefekte nicht definierbar ist. Bei etwa 75% der Betroffenen wird die Erkrankung autosomal dominant vererbt. Bei den übrigen Pat. liegen eine rezessive Vererbung oder Neumutationen vor. Eine Klassifikation auf der Basis der molekularen Grundlagen ist in [Tabelle 1](#) dargestellt [4, 5, 6, 7].

Tabelle 1: Molekulare Klassifikation der Hereditären Sphärozytose

Protein	Gen	Häufigkeit ¹	Vererbung ²	Verlaufsform ³	OMIM ⁴
Ankyrin-1	<i>ANK1</i>	40 - 65%	autosomal dominant	meist mittelschwer; selten leicht oder schwer	#182900
α Spektrin,	<i>SPTA1</i>	< 5%	autosomal rezessiv	meist leicht, selten schwer bei biallelischen Mutationen	#270970
β Spektrin,	<i>SPTB</i>	15 - 30%	autosomal dominant	leicht bis mittelschwer	#182870
Bande 3	<i>SLC4A1</i>	20 - 35%	autosomal dominant	leicht bis mittelschwer; sehr selten schwere rezessive Form	#109270
Protein 4.2	<i>EPB42</i>	< 5%	autosomal rezessiv	leicht bis mittelschwer	#612690

Legende:

¹ Häufigkeit - relative Häufigkeit in Mitteleuropa;

² bezogen auf monoallelische Formen;

³ Verlaufsform - s. [Tabelle 2](#);

⁴ OMIM - Online Mendelian Inheritance in Man [8]

Das Spektrum der Mutationen in den betroffenen Genen ist vielfältig: Splicing, Skipping, Missense, Nonsense, Deletion, Frameshift, Polymorphismen [7, 8, 9, 10]. Viele genetische Aberrationen sind ‚privat‘, d. h. spezifisch für die betroffene Familie [11, 12, 13]. Das klinische Bild der HS innerhalb einer Familie ist oft sehr ähnlich.

3 Vorbeugung und Früherkennung

Ein Screening von asymptomatischen Neugeborenen ist nicht etabliert. Bei Kindern von Pat. mit dominant vererbter HS ist besonders auf Hämolyse-Symptome zu achten [2, 14].

4 Klinisches Bild

4.1 Symptome

Das klinische Spektrum der Hereditären Sphärozytose reicht von schweren Verläufen mit Transfusionsbedarf bereits im Kindesalter bis zu asymptomatischen Pat. mit zufälliger Diagnose im höheren Lebensalter anlässlich einer Laboruntersuchung aus anderer Indikation. Die charakteristischen Befunde und typische Komplikationen sind in [Tabelle 2](#) und [3](#) zusammengefasst.

Tabelle 2: Charakteristische Befunde bei Hereditärer Sphärozytose

Symptom	Anmerkung
Anämie	Coombs negativ
Ikterus	meist indirektes Bilirubin erhöht
Splenomegalie	variables Ausmaß
Familienanamnese	meist positiv

Tabelle 3: Typische Komplikationen bei Hereditärer Sphärozytose

Symptom	Anmerkung
Cholelithias	Folge der chronischen Hämolyse
aplastische Krise	am häufigsten nach Erstinfektion mit Parvovirus B19
hämolytische Krise	nach interkurrenten Infekten
megaloblastäre Krise	bei Folsäuremangel

Hämolytische Krisen treten wiederholt vor allem im Rahmen interkurrenter Infekte auf. Der Verlauf ist bei jungen Erwachsenen meist milde und eine Bluttransfusion nicht erforderlich. Die aplastische Krise ist meistens einmalig. Sie kann zu einem starken Abfall der Hämoglobinkonzentration führen, so dass eine Bluttransfusion notwendig wird. Selten sind kardiovaskuläre Komplikationen, extramedulläre Hämatopoese oder sekundäre Hämochromatose [5, 15]. Vor der Diagnosestellung einer sekundären Hämochromatose bei HS sind primäre Ursachen wie die HFE-assoziierte, hereditäre Hämochromatose auszuschließen. Hämolytische Krisen treten wiederholt vor allem im Rahmen interkurrenter Infekte auf. Der Verlauf ist bei jungen Erwachsenen meist milde und eine Bluttransfusion nicht erforderlich.

Die chronisch gesteigerte Hämolyse kann auch bei Pat. mit leichter Verlaufsform - die nicht splenektomiert wurden - nach jahrzehntelangem Verlauf zu extramedullärer Hämatopoese mit dem klinischen Bild von intrathorakalen, paravertebralen Tumoren führen. Bei älteren Pat. können Ulcera cruris auftreten.

Eine Einteilung der Hereditären Sphärozytose auf der Basis der klinischen Schweregrade findet sich in [Tabelle 4](#) [2, 11, 16].

Tabelle 4: Klinische Klassifikation der Hereditären Sphärozytose

	Träger	leicht	mittelschwer	schwer	sehr schwer
Pat. (%) ¹		25 - 30	60 - 70	10	3 - 5
Hämoglobin (g/L)	normal	11 - 15	8 - 11	6 - 8	< 6
Retikulozyten (%)	1 - 4	< 6	≥ 6	> 10	> 10
Bilirubin (mg / dL)	< 1	1 - 2	≥ 2	≥ 2 - 3	≥ 3
peripherer Blutausstrich	normal, gelegentlich vereinzelte Sphärozyten	vereinzelte Sphärozyten	Sphärozyten nachweisbar	Sphärozyten nachweisbar	Mikrosphärozyten Poikilozytose
Transfusionsbedarf	nein	0 - 1	0 - 2	≥ 3	regelmäßig

Legende:

¹ relative Häufigkeit (%);

² osmotische Fragilität;

4.2 Asymptomatische Personen mit auffälligen Laborparametern

Eine besondere Gruppe sind Anlageträger (Erwachsene ohne klinische Symptome und ohne positive Familienanamnese), bei denen zufällig veränderte Laborparameter gefunden wurden. Hinweise auf eine Hereditäre Sphärozytose sind in [Tabelle 5](#) zusammengefasst [16]:

Tabelle 5: Labor - Hinweise auf eine Hereditäre Sphärozytose

Parameter	Kommentare
MCHC oberhalb der Normgrenze (35 oder 36 g/dl)*	eine hohe Spezifität hat die Kombination von MCHC oberhalb der Normgrenze <u>und</u> RDW >15%; bei abortiv milden Formen sind die RDW Werte aber nur selten erhöht
Retikulozyten erhöht	kann intermittierend auftreten
Sphärozyten	einzelne
LDH erhöht indirektes Bilirubin erhöht	selten
Haptoglobin erniedrigt	gelegentlich auch normal bei asymptomatischen Personen
Vermehrung hyperchromer, hyperdenser Erythrozyten	vor allem bei mittelschwerer und schwerer Sphärozytose
leichte Erhöhung der osmotischen Fragilität	in den besonders empfindlichen Testverfahren (AGLT)
verminderte Bindung des Eosin-5-Maleimid (Bande 3) an die Erythrozytenmembran	EMA-Test pathologisch

Legende:

* siehe Kapitel 4.3 für eine ausführlichere Darstellung des Parameters MCHC

Die Kombination mehrerer Parameter erhärtet den Verdacht auf das Vorliegen einer Anlage für die HS. Wenn keine Sphärozyten nachweisbar sind, keine Veränderungen der Indizes vorliegen und die Retikulozyten normwertig sind, ist zwar eine Hereditäre Sphärozytose nicht ausgeschlossen, es ist aber unwahrscheinlich, dass diese Person symptomatisch wird. Die Abgrenzung zwischen einer klinisch asymptomatischen Anlage und einer leichten Form der Sphärozytose kann schwierig sein. Gelegentlich können leichte Formen exazerbieren bei Splenomegalie anderer Genese (z. B. Lymphome) oder bei Virusinfekten (EBV, Parvovirus).

4.3 MCHC als Indikator einer Membranerkrankung der Erythrozyten

Der erhöhte MCHC-Wert (Mean Cellular Hemoglobin Concentration) hat eine besondere Bedeutung in der Identifikation von Sphärozytose-Patient*innen und -Patienten. Er gibt die Hämoglobin-Konzentration in Hämoglobin pro 100 ml Erythrozyten an.

Ursachen für erhöhte MCHC-Werte können medizinisch, aber auch labortechnisch sein:

- zu hoch bestimmtes Hämoglobinwert bei Plasmatrübungen jedweder Art
- zu niedrig bestimmter Erythrozytenzahl, z. B. bei angeronnenem Blut
- hochtitrige Kälteagglutinine
- hereditäre Membranerkrankungen der Erythrozyten wie bei Hereditärer Sphärozytose und Varianten wie z. B. der Xerozytose
- Hämoglobin CC-Anomalie
- homozygote Sichelzellerkrankheit (gelegentlich)
- Hämochromatose-Patient*innen und -Patienten mit massiver Eisen-Überladung [15], auch in Abhängigkeit vom Genotyp

5 Diagnose

Beispiele der mikroskopischen Diagnostik finden Sie unter eLearning Curriculum Hämatologie (eLCH), <https://ehaematology.com/>.

5.1 Diagnostik bei Verdacht auf Hereditäre Sphärozytose

Die diagnostischen Schritte bei Erwachsenen sind in den Tabellen 6 und 7 sowie als Algorithmus in Abbildung 1 dargestellt.

Tabelle 6: Basisdiagnostik bei Verdacht auf Hereditäre Sphärozytose und Bewertung diagnostischer Kriterien

Parameter (obligate Bestimmung)	Spezifizierung	Bewertung (als diagnostisches Kriterium)
Familienanamnese	<ul style="list-style-type: none"> • autosomal dominant oder rezessiv 	<ul style="list-style-type: none"> • fakultativ
Splenomegalie	<ul style="list-style-type: none"> • körperliche Untersuchung • Sonographie 	<ul style="list-style-type: none"> • fakultativ
Blutbild automatisch	<ul style="list-style-type: none"> • Anämie • MCHC¹ > 35 g/dl • Anisozytose (RDW²) 	<ul style="list-style-type: none"> • fakultativ • fakultativ • fakultativ
Blutbild mikroskopisch	<ul style="list-style-type: none"> • Sphärozyten • Anisozytose 	<ul style="list-style-type: none"> • variabel^{3, 4} • fakultativ
gesteigerte Hämolyse	<ul style="list-style-type: none"> • Retikulozyten erhöhte oder normal • niedriger Anteil unreifer Retikulozyten • indirektes Bilirubin erhöht • LDH⁵ erhöht • Haptoglobin nicht nachweisbar 	<ul style="list-style-type: none"> • mindestens 2 Parameter obligatorisch
Coombs Test	<ul style="list-style-type: none"> • negativ 	<ul style="list-style-type: none"> • obligatorisch

Legende:

¹ MCHC - mittlere korpuskuläre Hämoglobinkonzentration;

² RDW- Größenverteilung von Erythrozyten im automatischen Blutbild;

³ nur in einwandfreien Ausstrichen zu erkennen;

⁴ das mikroskopische Bild kann bei Erwachsenen uncharakteristisch sein; bei leichten Formen können nur wenige oder keine Sphärozyten nachweisbar sein, während Polychromasie und Anisozytose fast immer zu beobachten sind;

⁵ LDH - Laktatdehydrogenase;

Tabelle 7: Weiterführende Diagnostik bei Verdacht auf Hereditäre Sphärozytose

Parameter	Spezifizierung
osmotische Fragilität	Acidified Glycerol Lysis Time (AGLT)
Durchflusszytometrie	Eosin-5-Maleimid Bindung
Ektazytometrie	<ul style="list-style-type: none"> • in Deutschland derzeit nicht verfügbar • in der Schweiz verfügbar
Membran-Analyse	SDS PAGE
Gen-Analyse	Sequenzierung der Kandidatengene: Linkage Analyse

Es gibt keinen Einzeltest, der alle Formen der Hereditären Sphärozytose erkennt und sicher gegen andere Formen membranbedingten, hämolytischen Anämien abgrenzt [16, 17, 18, 19, 20, 21]. Deshalb wird die Untersuchung mit zwei Testverfahren empfohlen. Hierbei kann in der Kombination von AGLT und EMA Test eine Sensitivität von bis zu 100%

erreicht werden [18]. Die Untersuchung der osmotischen Resistenz mit hypotonen Salzlösungen hat eine deutlich geringere Sensitivität als AGLT und EMA Test.

5.1.1 Acidified Glycerol Lysis Time (AGLT)

Der AGLT-Test misst die Zeit bis zur 50%igen Hämolyse einer Blutprobe in einer hypotonen Kochsalz-/Glycerollösung. Die Bestimmung der Hämolysezeit mit der Acidified Glycerol Lysis Time (AGLT) hat eine hohe Spezifität, die Sensitivität liegt zwischen 80 und 95% [22]. Der Test muss innerhalb von Stunden nach Blutabnahme oder an per Eilboten versandten Proben (je nach Jahreszeit gekühlt) vorgenommen werden! Er kann auch bei Pat. mit erworbener hämolytischer Anämie, chronischer Niereninsuffizienz oder myelodysplastischem Syndrom positiv ausfallen [19].

5.1.2 Durchflusszytometrie (Eosin-5-Maleimid-Test)

Die durchflusszytometrische Methode (EMA-Test) wurde im Jahre 2000 eingeführt [23]. Sie beruht auf der verminderten Bindung des Fluoreszenzfarbstoffs Eosin-5-Maleimid bei Pat. mit Hereditärer Sphärozytose im Vergleich zu Normalpersonen. Die Sensitivität liegt bei 90 - 95%, die Spezifität bei 95 - 99%. Das Ergebnis ist nur bei einer maximalen Verzugszeit von 48 Stunden zwischen Blutabnahme und Testdurchführung valide. Bei der Hereditären Pyropoikilozytose wird der Fluoreszenzfarbstoff noch geringer als bei der Hereditären Sphärozytose gebunden, bei der Stomatozytose ist die Bindung erhöht [17]. Auch bei Pat. mit kongenitaler dyserythropoietischer Anämie Typ II (CDA Typ II) kann die Bindung von Eosin-5-Maleimid vermindert sein.

5.1.3 Ektazytometrie

Eine genaue Bestimmung der osmotischen Fragilität (und eine Unterscheidung zwischen Sphärozytose und makrozytären Stomatozytose) ist mittels der osmotischen Gradienten- Ektazytometrie möglich; dieses Verfahren ist derzeit jedoch nur in wenigen Laboratorien verfügbar. Da die Untersuchung nur in frischen, am Untersuchungsort abgenommenen Blutproben gemacht werden kann, bleibt die Ektazytometrie wenigen Ausnahmefällen vorbehalten, in denen die Diagnose anders nicht geklärt werden kann.

5.1.4 Membran - Analyse

Die biochemische Analyse mittels Gel-Elektrophorese kann quantitativ zum Nachweis der verminderten Membranproteine und qualitativ zur Identifikation der betroffenen Proteine eingesetzt werden. Sie trägt nur selten zur Diagnostik bei.

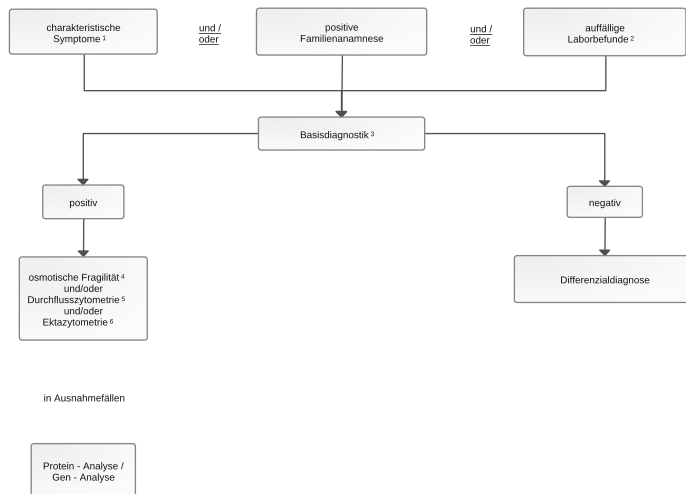
5.1.5 Gen - Analyse

Die molekulargenetische Diagnostik identifiziert den spezifischen genetischen Defekt [9]. Sie bleibt aufgrund der zahlreichen Zielgene mit der Heterogenität möglicher Mutationen sowie den damit verbundenen, erheblichen Kosten Spezialfällen vorbehalten, in denen sich aus der Diagnostik eine therapeutische Konsequenz ergibt.

Bei allen diagnostischen Verfahren gibt es falsch positive und / oder falsch negative Ergebnisse. Deshalb sollte die Diagnose bei Personen ohne positive Familienanamnese grundsätzlich nicht auf einer Methode, z.B. nur osmotische Resistenz oder nur EMA oder nur biochemische Membrandiagnostik, beruhen. Als Screening sollten mindestens 2 verschiedene Verfahren eingesetzt

werden. Auch zukünftige, diagnostische Tests werden in ihrer Spezifität und Sensibilität mit diesen Laborverfahren verglichen werden müssen.

Abbildung 1: Diagnostischer Algorithmus bei V. a. Hereditäre Sphärozytose



Legende:

¹ charakteristische Symptome - Anämie, Ikterus, Splenomegalie, hämolytische oder aplastische Krise nach Virusinfekt;

² auffällige Laborbefunde - MCHC > 35 und RDW > 15 %; Retikulozyten erhöht, Hämolysparameter positiv;

³ Basisdiagnostik - körperliche Untersuchung; großes Blutbild mit mikroskopischer Differenzierung der Erythrozyten, Retikulozyten, LDH, Bilirubin, Haptoglobin, direkter Coombs Test;

⁴ osmotische Fragilität - siehe Kapitel 5. 1. 1.

⁵ durchflusszytometrischer Test zur Farbstoffbindung, siehe Kapitel 5. 1. 2.

⁶ Ektazytometrie - siehe Kapitel 5. 1. 3.

5.2 Differenzialdiagnose

Zur Differenzialdiagnose bei erwachsenen Pat. mit hyperregeneratorischer, normochromer Anämie und Sphärozyten gehören:

5.2.1 Hereditär

Hereditäre Elliptozytose [6, 7]: Die Befunde der Basisdiagnostik sind weitgehend identisch mit denen der Hereditären Sphärozytose, allerdings ist die osmotische Fragilität der Erythrozyten meist nur bei mittelschwerem bis schwerem Verlauf erhöht. Entscheidend ist die mikroskopische Analyse des Blutausstrichs. Diese trifft auch auf die *sphärozytische Elliptozytose* zu, bei der sich neben den Elliptozyten auch Sphärozyten finden.

Hereditäre Pyropoikilozytose: Ursache ist die Homozygotie für Spektrinanomalien mit einer positiven Familienanamnese für die Hereditäre Elliptozytose. Die durchflusszytometrische Analyse (EMA Test) zeigt ebenso wie bei HS eine eindeutig verminderte Bindung des Farbstoffs. Entscheidend sind der Blutausstrich und eine im Gegensatz zu anderen Membranopathien ausgeprägte Verminderung des MCV auf Werte unter 70 fl.

Hereditäre Defekte der Kationendurchlässigkeit der Erythrozytenmembran: Die Differenzialdiagnose ist in [Tabelle 8](#) zusammengefasst [6, 7, 24, 25].

Tabelle 8: Hereditäre Defekte der Kationendurchlässigkeit der Erythrozytenmembran (modifiziert nach [24])

	Stomatozytose mit zellulärer Überwässerung	Kryohydrozytose	Familiäre Pseudohyperkaliämie	Xerozytose
Hämolyse	mittel bis schwer	mild bis mittel	mild bis normal	mild bis mittel
MCV (80 - 100 fl)	110 - 150	90 - 105	82 - 104	84 - 122
MCHC (32 - 36 g/dl)	24 - 30	34 - 38	33 - 39	34 - 38
Erythrozytäres K⁺ und Na⁺ (95-110 mmol/L Ery)	110 - 140	75 - 105	87-109	75-99
osmotische Fragilität	stark erhöht	normal bis leicht erhöht	leicht erniedrigt	erniedrigt
intrauterin Aszites	nein	nein	nein	gering bis stark
Ansprechen auf Splenektomie	hohes Komplikationsrisiko	schlecht	Splenektomie nicht erforderlich	schlecht

Legende:

MCV - mittleres korpuskuläres Volumen; MCHC - mittlere Hämoglobinkonzentration;

Hereditäre Stomatozytose: Entscheidend bei diesem sehr seltenen Krankheitsbild ist der Blutausstrich. Die Abgrenzung ist wichtig, da die Splenektomie oft nicht effektiv ist und mit einem erhöhten Thrombembolierisiko belastet ist. Nach Lagerung der Blutprobe bei 4°C über 2 Stunden steigen Serumkalium und MCV an, MCHC normalisiert sich.

Hereditäre Xerozytose (früher auch dehydrierte Hereditäre Stomatozytose): Weitgehend unauffälliges Blutbild, nur selten Stomatozyten und Echinozyten (vor allem im Phasenkontrastmikroskop). Die osmotische Fragilität ist leicht erniedrigt. Anamnestisch findet sich gehäuft intrauteriner Hydrops mit Aszites. Die Splenektomie ist nicht effektiv und aufgrund eines erhöhten Thrombose - Risikos kontraindiziert.

Kongenitale dyserythropoetische Anämie Typ II: Obwohl auch hier einzelne Sphärozyten im Ausstrich nachweisbar sind, zeigt dieser eine ausgeprägte Poikilozytose, fast immer mit basophiler Tüpfelung. Die Retikulozytenzahl ist oft normal, im Verhältnis zur Anämie aber immer nicht adäquat erhöht. Zur eindeutigen Abgrenzung ist im Zweifelsfall der Nachweis der Dyserythropoese im Knochenmarkspirat erforderlich. Nachgewiesen wird die Erkrankung durch den Nachweis der Mutation des *SEC23B*-Gens.

Andere Formen der kongenitalen hämolytischen Anämie: Auch hereditäre Enzymdefekte oder Strukturdefekte der Hämoglobin-Gene verursachen hämolytische Anämien. Oft kann das mikroskopische Differenzialblutbild die weitere Diagnostik leiten.

5.2.2 Erworben

- Autoimmunhämolytische Anämie, vor allem die seltenen Formen mit negativem, direktem Coombs-Test
- Mikroangiopathische hämolytische Anämie
- Hämolytisch - urämisches Syndrom
- Hypophosphatämie
- (verzögerte) hämolytische Transfusionsreaktion
- Hämolyse toxischer oder infektiöser Genese

6 Therapie

Eine kausale Therapie des genetischen Defektes gibt es nicht. Die effektivste symptomatische Therapie ist die Splenektomie. Bei symptomatischer Cholelithiasis ist die Cholezystektomie indiziert [16, 26].

6.1 Splenektomie

Die Splenektomie führt oft zu einer Beseitigung der Anämie und zu einer Rückbildung der erhöhten Hämolyse - Parameter. Die Veränderungen im Ausstrich werden dagegen meist deutlicher als vorher. Die Indikation zur Splenektomie wird meist im Kindesalter gestellt, aber wenn möglich nicht vor dem Schulalter vorgenommen [2]. Sie muss aber auch im Erwachsenenalter abhängig von dem klinischen Befund geprüft werden [16, 26]. Auch bei Erwachsenen mit extramedullärer Blutbildung ist die Splenektomie eine Option. Ob sich die extramedulläre Blutbildung danach zurückbildet, ist offen.

Bei persistierender Hämolyse nach Splenektomie muss die Diagnose nochmals hinterfragt, nach Nebenmilzen gesucht und diese ggfs. entfernt werden. Die Indikation zur Splenektomie richtet sich nach dem klinischen Schweregrad, siehe [Tabelle 9](#) [2, 16].

Tabelle 9: Indikationen zur Splenektomie

Schweregrad	Empfehlung
leicht	in der Regel nicht erforderlich
mittelschwer	<ul style="list-style-type: none">• bei mehreren hämolytischen Krisen• bei >2 Transfusionen in den letzten Jahren• bei ausgeprägter Leistungsminderung• bei symptomatischer/schmerzhafter Splenomegalie mit assoziierter Thrombo- oder Leukozytopenie, die die Lebensqualität des Pat. beeinträchtigen• bei schwerem Ikterus, der zu sozialen Problemen führt; verstärkter Ikterus bei gleichzeitig vorliegendem Gilbert-Syndrom
schwer und sehr schwer	alle Pat.

Das Risiko der Splenektomie liegt in der Operation und der lebenslang erhöhten Rate schwerer Infektionen, vor allem durch Pneumokokken mit einer Mortalität von 0,1 - 0,4 % [2, 27]. Dieses Risiko wird vermindert durch eine nahezu vollständige statt einer kompletten Splenektomie [28, 29], so dass das erstere Verfahren bevorzugt eingesetzt werden sollte. Die meisten Daten zur nahezu vollständigen Splenektomie stammen von Kindern, nicht von Erwachsenen. In einer Analyse des Splenectomy in Congenital Hemolytic Anemia Consortium Registry war der mittlere Hämoglobin-Anstieg nach totaler Splenektomie höher als nach partieller Splenektomie (4,2 g/dl vs 2,4 g/dl, $p < 0,001$) [30].

Die laparoskopische Splenektomie ist bei der Hereditären Sphärozytose eine Alternative. Sie ist sicher [30, 31, 32]. Bisher ist allerdings unklar, ob die laparoskopische Teilresektion der offenen, nahezu vollständigen Milzentfernung auch langfristig gleichwertig in Bezug auf das hämatologische Ergebnis und das Rezidivrisiko ist.

Bei Pat. mit schwerer Verlaufsform, vor allem bei Spektrindeckungen, kann eine leichte Hämolyse mit Anämie persistieren. Bei der Splenektomie müssen die Empfehlungen zur Impfung und / oder Antibiotikaprophylaxe beachtet werden, siehe [Onkopedia Prävention von Infektionen und Thrombosen nach Splenektomie oder funktioneller Asplenie](#).

8 Verlaufskontrolle und Nachsorge

8.1 Kontrollen bei asymptomatischen Patienten

Studien zur Effektivität regelmäßiger Kontrollen gibt es nicht. Blutbildanalysen sollten bedarfsorientiert erfolgen, vor allem bei Anämie - Symptomen im zeitlichen Zusammenhang mit Infekten. Wegen der seltenen Eisenüberladung bei mittelschweren und schweren Formen wird eine Kontrolle des Serumferritins in jährlichen Abständen empfohlen. Anlässlich dieser Kontrollen sollten aufgrund des erhöhten Bedarfs auch der Vitamin B12- und der Folsäurespiegel kontrolliert werden. Eine Sonographie der Gallenwege sowie der Milzgröße wird in mindestens dreijährigen Abständen empfohlen.

8.2 Kinderwunsch

Bei Kinderwunsch wird eine familiäre Beratung mit Untersuchung der Lebenspartnerin / des Lebenspartners auf eine erythrozytäre Membranopathie empfohlen.

9 Literatur

1. Minkowski O: Über eine hereditäre, unter dem Bilde eines chronischen Ikterus mit Urobilinurie, Splenomegalie und Nierensiderosis verlaufende Affection. Verh Dtsch Kongr Inn Med 18:316-319, 1990
2. S1-Leitlinie Hereditäre Sphärozytose 2016, 025-018. https://www.awmf.org/uploads/tx_szleitlinien/025-018l-s1_hereditaere-sphaerozytose_2016-12
3. Orphanet, das Portal für seltene Erkrankungen. <https://www.orpha.net/>
4. Delaunay J: The molecular basis of hereditary red cell membrane disorders. Blood Reviews 21:1-20, 2007. DOI:10.1016/j.blre.2006.03.005
5. Perrotta S, Gallagher PG, Mohandas N: Hereditary spherocytosis. Lancet 372:1411-1426, 2008. DOI:10.1016/S0140-6736(08)61588-3
6. Mohandas N: Inherited hemolytic anemia: a possessive beginner's guide. Hematology Am Soc Hematol Educ Program 2018:377-381, 2018. DOI:10.1182/asheducation-2018.1.377
7. Iolascon A, Andolfo I, Russo R: Advances in understanding the pathogenesis of red cell membrane disorders. Br J Haematol 187:13-24, 2019. DOI:10.1111/bjh.16126
8. www.ncbi.nlm.nih.gov/omim
9. He BJ, Liao L, Deng ZF et al.: Molecular Genetic Mechanisms of Hereditary Spherocytosis: Current Perspectives. Acta Haematol 139:60-66, 2018. DOI:10.1159/000486229
10. Fattizzo B, Giannotta JA, Cecchi N et al.: Confounding factors in the diagnosis and clinical course of rare congenital hemolytic anemias. Orphanet J Rare Dis 16:415, 2021. DOI:10.1186/s13023-021-02036-4
11. Eber SW, Armbrust R, Schröter W. Variable clinical severity of hereditary spherocytosis: relation to erythrocytic spectrin concentration, osmotic fragility, and autohemolysis. J Pediatr 117:409-416, 1990. PMID:2391596
12. Cynober T, Mohandas N, Tchernia G: Red cell abnormalities in hereditary spherocytosis: relevance to diagnosis and understanding of the variable expression of clinical severity. J Lab Clin Med 128:259-269, 1996. PMID:8783633
13. Mariani M, Barcellini W, Vercellati C et al.: Clinical and hematologic features of 300 patients affected by hereditary spherocytosis grouped according to the type of the membrane protein defect. Haematologica 93:1310-1317, 2008. DOI:10.3324/haematol.12546

14. Michaels LA, Cohen AR, Zhao H, et al. Screening for hereditary spherocytosis by use of automated erythrocyte indexes. *J Pediatr* 130:957-960, 1997. DOI:[10.1016/S0022-3476\(97\)70283-x](https://doi.org/10.1016/S0022-3476(97)70283-x)
15. Barton JC, Bertoli LF, Rothenberg BE: Peripheral blood erythrocyte parameters in hemochromatosis: evidence for increased erythrocyte hemoglobin content. *J Lab Clin Med* 135: 96-104, 2000. PMID:[16838333](https://pubmed.ncbi.nlm.nih.gov/16838333/)
16. Bolton-Maggs PHB, Langer JC, Iolascon A et al.: Guidelines for the diagnosis and management of hereditary spherocytosis - 2011 update. *Brit J Haematol* 156:37-49,2011. DOI:[10.1111/j.1365-2141.2011.08921.x](https://doi.org/10.1111/j.1365-2141.2011.08921.x)
17. Walensky LD, Mohandas N, Lux SE: Disorders of the blood cell membrane. In: Handin RI, Lux SE: Principles and practice of hematology. 2nd ed. Philadelphia: Lippincott Williams & Wilkins, 1726-17444, 2003.
18. Bianchi P, Fermo E, Vercellati C et al.: Diagnostic power of laboratory tests for hereditary spherocytosis: a comparison study on 150 patients grouped according to the molecular and clinical characteristics. *Haematologica* 97:516-523, 2012. DOI:[10.3324/haematol.2011.052845](https://doi.org/10.3324/haematol.2011.052845)
19. King MG, Garcon L, Hoyer JD et al. for the International Council for standardization in Haematology: ICSH guidelines for the laboratory diagnosis of nonimmune hereditary red cell membrane disorders
20. Farias MG. Advances in laboratory diagnosis of hereditary spherocytosis. *Clin Chem Lab Med* 55:944-948, 2017. DOI:[10.1515/cclm-2016-0738](https://doi.org/10.1515/cclm-2016-0738)
21. Ciepiela O: Old and new insights into the diagnosis of hereditary spherocytosis. *Ann Transl Med* 6:339-348, 2018. DOI:[10.21037/atm.2018.07.35](https://doi.org/10.21037/atm.2018.07.35)
22. Eber SW, Pekrun A, Neufeldt A, Schröter W: Prevalence of increased osmotic fragility of erythrocytes in German blood donors: screening using a modified glycerol lysis test. *Ann Hematol* 64:88-92, 1992. PMID:[1554800](https://pubmed.ncbi.nlm.nih.gov/1554800/)
23. King MJ, Behrens J, Rogers C: Rapid flow cytometric test for the diagnosis of membrane cytoskeleton-associated haemolytic anaemia. *Brit J Haematol* 2000;111:924-933. DOI:[10.1111/j.1365-2141.2000.02416.x](https://doi.org/10.1111/j.1365-2141.2000.02416.x)
24. Eber S in Hämolytische Anämien. Hrsg.: J. Schubert, H. Schrezenmeier, Röth. UNI-MED 2009. ISBN: 9783837420890
25. Niss O, Chonat S, Dagaonkar N et al.: Genotype-phenotype correlations in hereditary elliptocytosis and hereditary pyropoikilocytosis, *Blood Cells Mol Dis* 61:4-9, 2016. DOI:[10.1016/j.bcmd.2016.07.003](https://doi.org/10.1016/j.bcmd.2016.07.003)
26. Marchetti M, Quaglini S, Barosi G: Prophylactic splenectomy and cholecystectomy in mild hereditary spherocytosis: analyzing the decision in different clinical scenarios. *J Intern Med* 244:217-226,1998. DOI:[10.1046/j.1365-2796.1998.00362.x](https://doi.org/10.1046/j.1365-2796.1998.00362.x)
27. Schilling RF: Risks and benefits of splenectomy versus no splenectomy in hereditary spherocytosis - a personal view. *Brit J Haematol* 145:728-723, 2009. DOI:[10.1111/j.1365-2141.2009.07694.x](https://doi.org/10.1111/j.1365-2141.2009.07694.x)
28. Bader-Meunier B, Gauthier F, Archambaud F et al.: Long-term evaluation of the beneficial effect of subtotal splenectomy for management of hereditary spherocytosis. *Blood* 97:399-403, 2001. DOI:[10.1182/blood.V97.2.399](https://doi.org/10.1182/blood.V97.2.399)
29. Stoehr GA, Sobh JN, Luecken J, et al.: Near-total splenectomy for hereditary spherocytosis: clinical prospects in relation to disease severity. *Br J Haematol* 132:791-793, 2006. DOI:[10.1111/j.1365-2141.2005.05956.x](https://doi.org/10.1111/j.1365-2141.2005.05956.x)

30. Tripodi SI, Shamberger RC, Heeney MM, Tubman VN: Clinical and laboratory outcomes following total or partial splenectomy in patients with hereditary spherocytosis. *Pediatr Hematol Oncol* 26:1-8, 2019. DOI:10.1080/08880018.2019.1637983
31. Englum BR, Rothman J, Leonard S et al. for the Splenectomy in Congenital Hemolytic Anemia Consortium. Hematologic outcomes after total splenectomy and partial splenectomy for congenital hemolytic anemia. *J Pediatr. Surg* 51:122-127, 2016. DOI:10.1016/j.jpedsurg.2015.10.028
32. Guizetti L: Total versus partial splenectomy in pediatric hereditary spherocytosis: A systematic review and meta-analysis. *Pediatr. Blood Cancer* 63:1713-1722, 2016. DOI:10.1002/pcb.26106

15 Anschriften der Verfasser:

Prof. Dr. med. Stefan Eber

Schwerpunktpraxis Pädiatrische
Hämatologie/Onkologie und
Kinderklinik der TU München
Waldfriedhofstr. 738
81377 München
praxis@kid-z.de

PD Dr.med. Jeroen Goede

Medizinische Onkologie und Hämatologie
Kantonsspital Winterthur
Brauerstr. 15
CH-8401 Winterthur
jeroen.goede@ksw.ch

Dr. Anette Hoferer

Robert-Bosch-Krankenhaus
Auerbachstr. 110
70376 Stuttgart
anette.hoferer@rbk.de

Prof. Dr. med. Hubert Schrezenmeier

Universitätsklinikum Ulm
Institut für klinische Transfusionsmedizin
Helmholtzstr. 10
89081 Ulm
h.schrezenmeier@blutspende.de

Univ.-Prof. Dr. Christian Sillaber

Allgemeines Krankenhaus Wien
Klinik für Innere Medizin I
Klinische Abt. für Hämatologie
und Hämostaseologie
Währinger Gürtel 18-20
A-1090 Wien
christian.sillaber@meduniwien.ac.at

Prof. Dr. med. Bernhard Wörmann
 Amb. Gesundheitszentrum der Charité
 Campus Virchow-Klinikum
 Med. Klinik m.S. Hämatologie & Onkologie
 Augustenburger Platz 1
 13344 Berlin
bernhard.woermann@charite.de

16 Erklärungen zu möglichen Interessenkonflikten

nach den [Regeln der tragenden Fachgesellschaften](#)

Autor*in	Anstellung ¹	Beratung / Gutachten ²	Aktien / Fonds ³	Patent / Urheberrecht / Lizenz ⁴	Honorare ⁵	Finanzierung wissenschaftlicher Untersuchungen ⁶	Andere finanzielle Beziehungen ⁷	Persönliche Beziehung zu Vertretungsberechtigten ⁸
Eber, Stefan	Selbstständig	Ja AGIOS pharmaceuticals, Cambridge Massachusetts, Pyruvat-Kinase	Nein	Nein	Nein	Nein	Nein	Nein
Goede, Jeroen	Kantonsspital Winterthur Klinik für Medizinische Onkologie und Hämatologie Brauerstrasse 15, Postfach 834 8401 Winterthur Schweiz	Nein	Nein	Nein	Nein	Nein	Nein	Nein
Hoferer, Anette	Robert-Bosch-Krankenhaus Stuttgart	Nein	Nein	Nein	Nein	Nein	Nein	Nein
Schrezenmeier, Hubert	Eine Erklärung liegt noch nicht vor							
Sillaber, Christian	Allgemeines Krankenhaus Wien Medizinische Universität Wien	Nein	Nein	Nein	Ja Honorar für Vorträge	Nein	Nein	Nein
Wörmann, Bernhard	DGHO, Charité Universitätsmedizin Berlin	Nein	Nein	Nein	Nein	Nein	Nein	Nein

Legende:

¹ - Gegenwärtiger Arbeitgeber, relevante frühere Arbeitgeber der letzten 3 Jahre (Institution/Ort)

² - Tätigkeit als Berater*in bzw. Gutachter*in oder bezahlte Mitarbeit in einem wissenschaftlichen Beirat / Advisory Board eines Unternehmens der Gesundheitswirtschaft (z. B. Arzneimittelindustrie, Medizinproduktindustrie), eines kommerziell orientierten Auftragsinstituts oder einer Versicherung

³ - Besitz von Geschäftsanteilen, Aktien, Fonds mit Beteiligung von Unternehmen der Gesundheitswirtschaft

⁴ - Betrifft Arzneimittel und Medizinprodukte

⁵ - Honorare für Vortrags- und Schulungstätigkeiten oder bezahlte Autor*innen oder Koautor*innenschaften im Auftrag eines Unternehmens der Gesundheitswirtschaft, eines kommerziell orientierten Auftragsinstituts oder einer Versicherung

⁶ - Finanzielle Zuwendungen (Drittmittel) für Forschungsvorhaben oder direkte Finanzierung von Mitarbeiter*innen der Einrichtung von Seiten eines Unternehmens der Gesundheitswirtschaft, eines kommerziell orientierten Auftragsinstituts oder einer Versicherung

⁷ - Andere finanzielle Beziehungen, z. B. Geschenke, Reisekostenerstattungen, oder andere Zahlungen über 100 Euro außerhalb von Forschungsprojekten, wenn sie von einer Körperschaft gezahlt wurden, die eine Investition im Gegenstand der Untersuchung, eine Lizenz oder ein sonstiges kommerzielles Interesse am Gegenstand der Untersuchung hat

⁸ - Persönliche Beziehung zu einem/einer Vertretungsberechtigten eines Unternehmens der Gesundheitswirtschaft